



JÄIK SÖRM
STIFF FINGER

MATI MERILA, LIIS LAMSON

JÄIK SÕRM

- MÕISTE JA DIAGNOOSIMINE
- JÄIKUSE (KONTRAKTUURI) VÄLTIMINE
- KONSERVATIIVNE RAVI
- KIRURGILINE RAVI



Mis on jäik sõrm ?

Sõrme liikuvus on vigastuse või haiguse tõttu piiratud (kontraktuur)

- Tüsistusena saab käsitleda seda juhul, kui see põhjustab läbi käelise tegevuse häirumise patsiendi töövõime, ametioskuste ja elukvaliteedi languse
- Jäika sõrme ravi on aeganõudev (kuid kuni aasta) -> patsiendi töövõimetus ja raviaeg pikad, kulud ühiskonnale kasvavad

JÄIK SÕRM - PRAKTILISED TÄHELEPANEKUD

Sõrme jäikus on sage probleem kliinilises praktikas

- Enamik MP ja PIP liigese traumad põhjustavad ajutise või pikema kuluga jäikuse (kontraktuuri)
- Dupuytren, ganglion, infektsioon, OA, RA
- Teatav liikuvuse vähenemine 5....15 kraadi võib jääda ka parima raviga
- Probleemi lahenduse võti: motiveeritud patsient

JÄIGA SÕRME PÕHJUSTE ÜLEVAADE

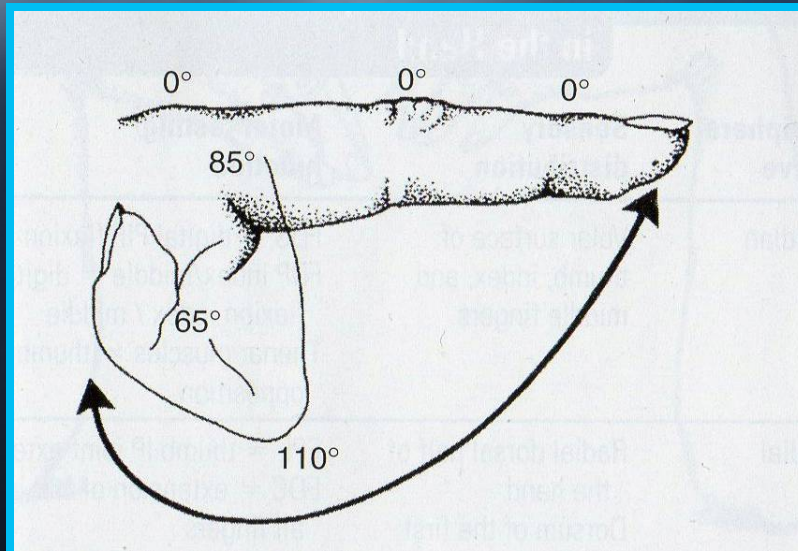
PAINUTUS KONTRAKTUUR

SIRUTUSKONTRAKTUUR

NAHK NAHAALUSKUDE - FASTSIA PROBLEEMID	NAHAARM VÕI NAHA LÜHENEMINE DUPUYTRENI HAIGUS	NAHAARM VÕI NAHA LÜHENEMINE
KÕÕLUSTE JA LIHASTE VIGASTUSED	PAINUTAJAKÕÕLUSTE LIITED LIG.RETINACULUMI JÄIKUS	SIRUTAJAKÕÕLUSE LIITED LATERAALSETE SIRUTUSKIMPUDE LIITED JA JÄIKUS
LIIGESEKAPSLI JA SIDEMETE JÄIKUS	KAPSLI JA KOLLATERAALSIDEMETE NING PALMAARPLAADI KONTRAKTUUR	KAPSLI JA KOLLATERAALSIDEMETE KONTRAKTUUR
KÕHRE-, LUU - VIGASTUSED	LUULINE DEFORMATSION OA	LUULINE DEFORMATSION OA

NORMAALNE JA FUNKTSIONAALNE LIIKUVUS

MP 0 - 85 °
PIP 0 - 110 °
DIP 0 - 65 °



HAARAMISEKS JA
IGAPÄEVASEKS ELUKS
VAJALIK 30 – 60 %



Jäiga sõrme kujunemine

- Traumajärgne turse
- 72t järgselt kuni nädal: fibroblastide stimul eksudaadi valkude poolt - -tekivad kollageenid.

transudaat läheb eksudaadiks, vt. Haava paranemise

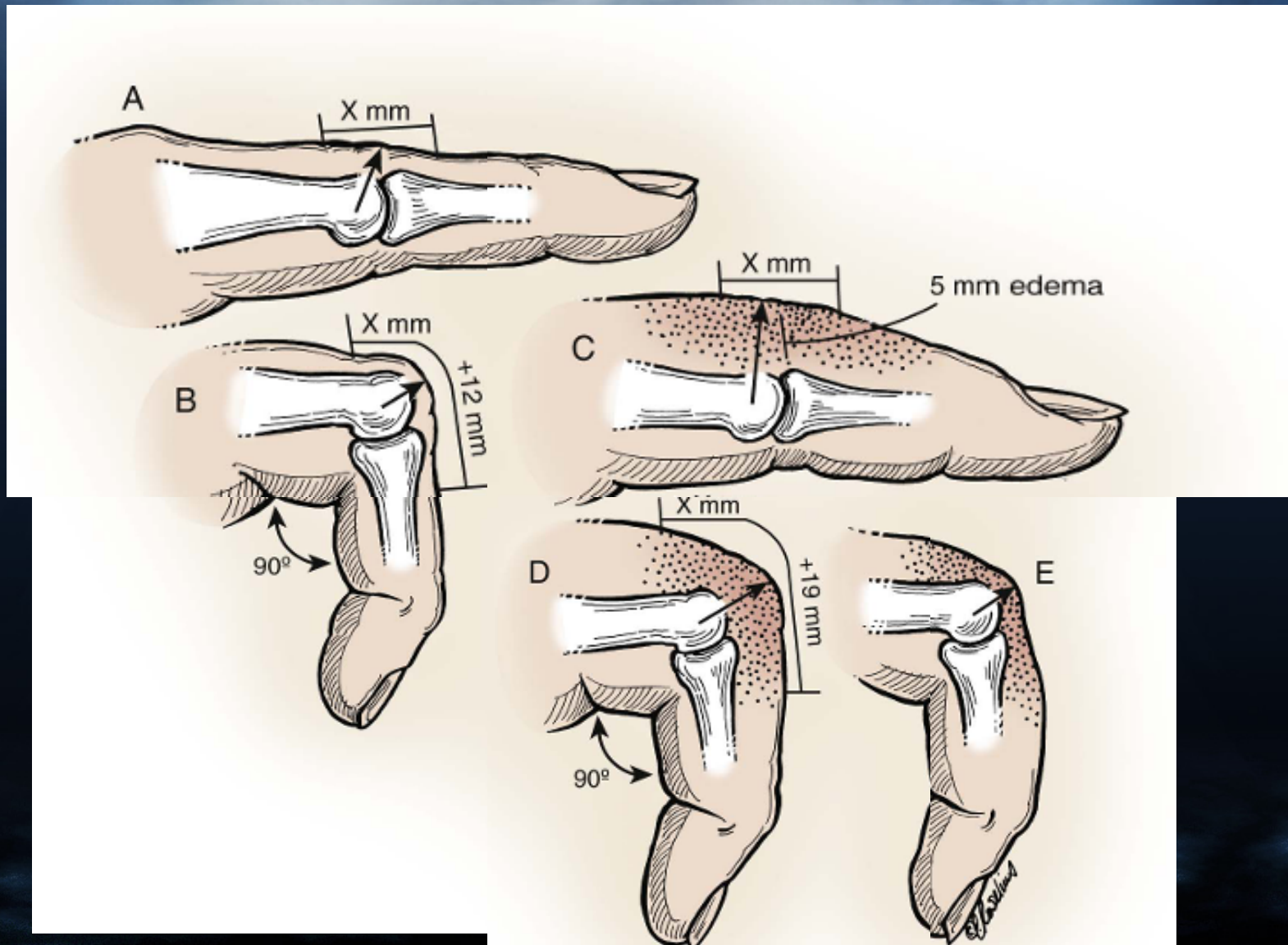
- Sidekoe tihenemine (immobilisatsioon)
- Sõrmeliigeste kontraktuur

PÕHITEADMISED TURSEST

Turse on rakuvälise ruumi ülemäärane vedelik

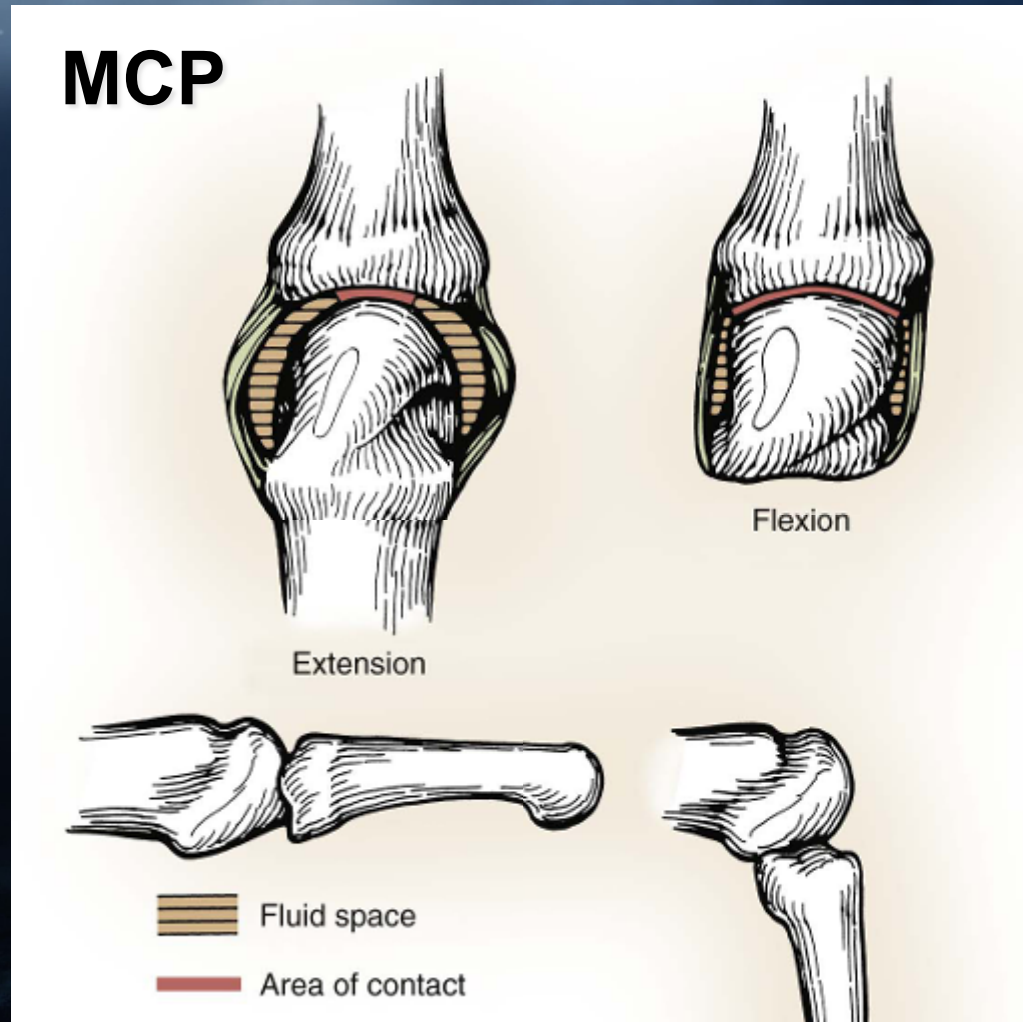
- Turse tekib kapillaarfiltratsiooni ja lümfi äravoolu tasakaalu häirumisest
- Elevatsioon vähendab venoosset rõhku, koos sellega kapillaarfiltratsiooni, lümfiäravoolu ei paranda
- Lümfi äravool tagab tursevedeliku transpordi, seda stimuleerib kudede liikumine: aktiivsed ja passiivsed harjutused

TURSEJÄIKUSE PATOFÜSIOLOOGIA



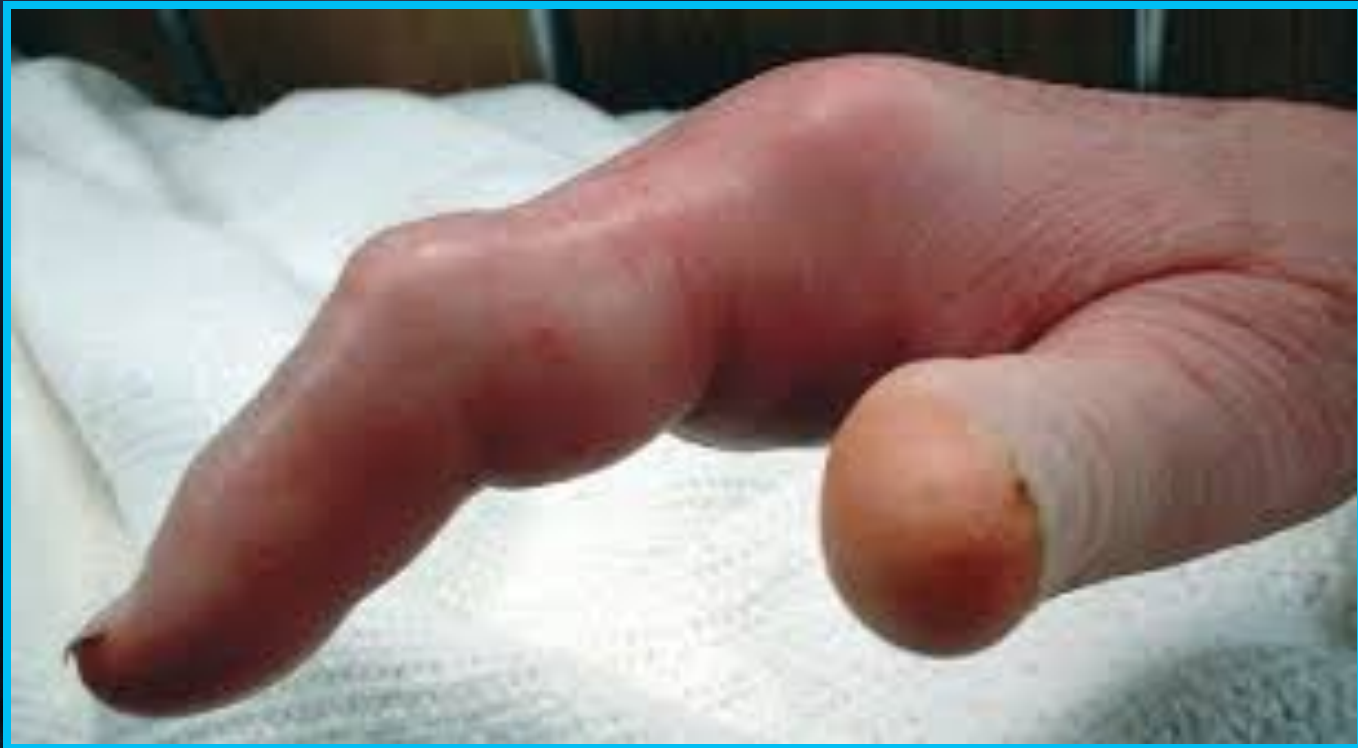TURSEJÄIKUSE PATOFÜSIOLOOGIA

- tursevedeliku kogunemisel liigesesse väheneb liikuvus
- kapsel ja sidemed jäävad lühenenud asendisse, mis on kontraktuuri tekke aluseks



TURSE SÕRMELIIGESTES JA PEHMETES KUDEDES

TÜÜPILINE MCP JA PIP LIIGESE ASEND

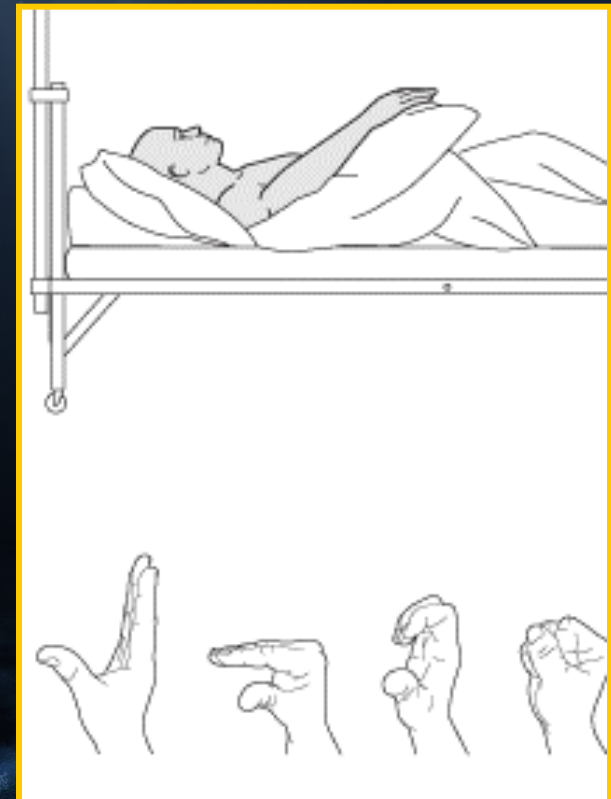
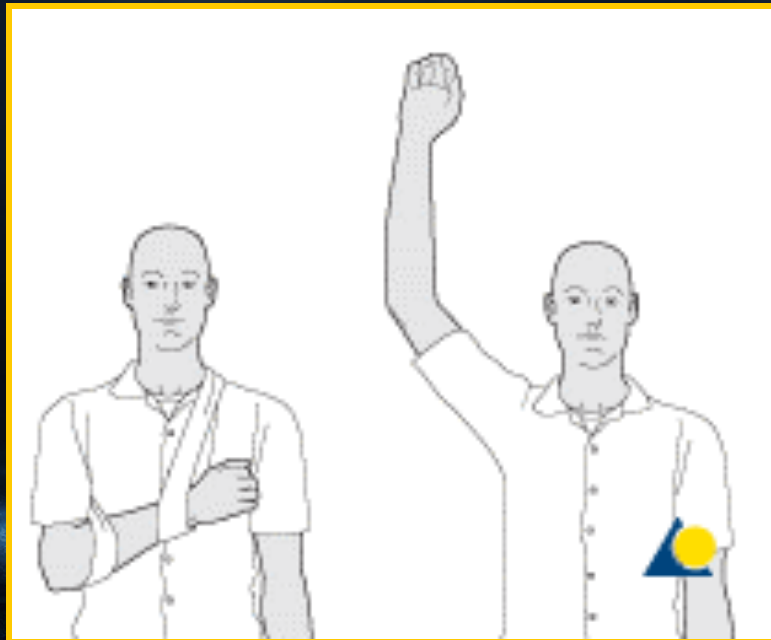

TURSE VÄLTIMINE ÄGEDAS PÕLETIKU FAASIS VIGASTUSE/HAIGUSE KORRAL

R.I.C.E. (REST, ICE, COMPRESSION, ELEVATION)

NB! KÄSI PEAB OLEMA SÜDAME KÕRGUSEL!

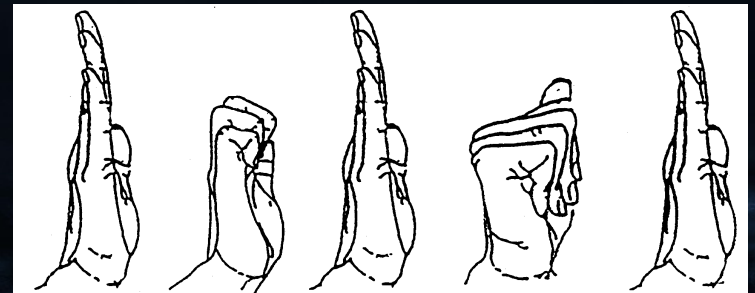
ISTUDES KÄSI LAUALE!



TURSE VÄHENDAMINE TAASTUSRAVIGA

ERINEVATE MEETODITE KOMBINEERIMINE

- PASSIIVSED → AKTIIVSED HARJUTUSED
- KÜLM –SOOJA RAKENDAMINE
- FÜÜSIKALINE RAVI - MAGNET-, ULTRAHELIRAVI
- KOMPRESSIOONSIDUMINE
- KINESIO-TEIPIMINE
- LÜMFIMASSAAŽ



ARMKOE RAVI

- Normaalne kudede paranemine toimub läbi armkoe moodustumise, mille käigus tekivad liited erinevate koekihtide vahel
- ~ 2 nädala lõpuks on koehaav täitunud uue ja organiseerumata kollageeniga, milles on veel vähe ristisidemeid. Haaratud kude või liiges on veel “pehme”

Käeteraapia eesmärgiks on armi elastseks ja libisevaks muutmine armimassaaži, venituste ja lahastamisega.

KOHEV SIDEKUDE LIUGEPINDADES

A . PINGETA
VERTIKAALSES OLEKUS

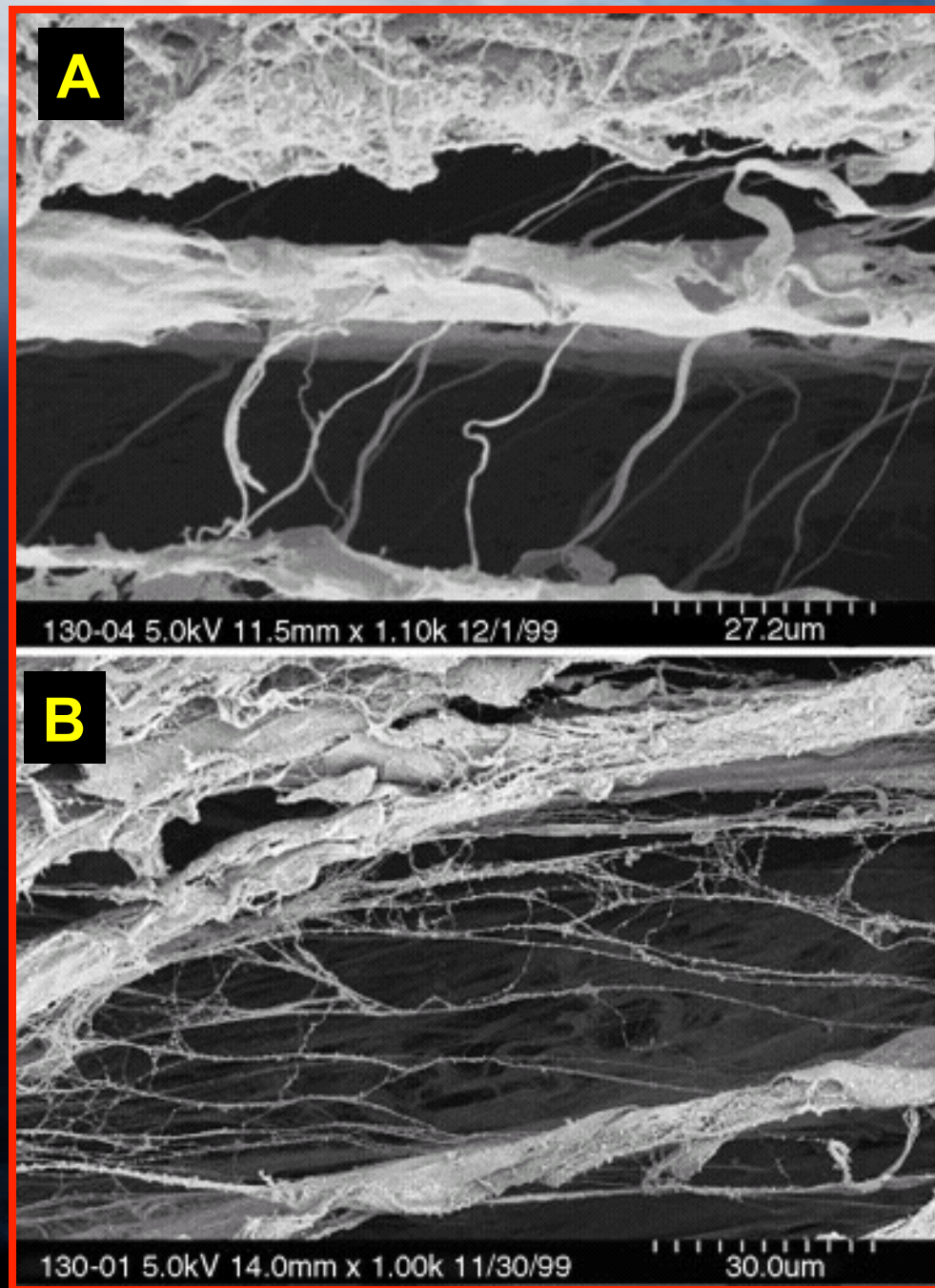
B . SAMA KUDE
VENITUSASENDIS

SÕRME PAINUTAMISEL

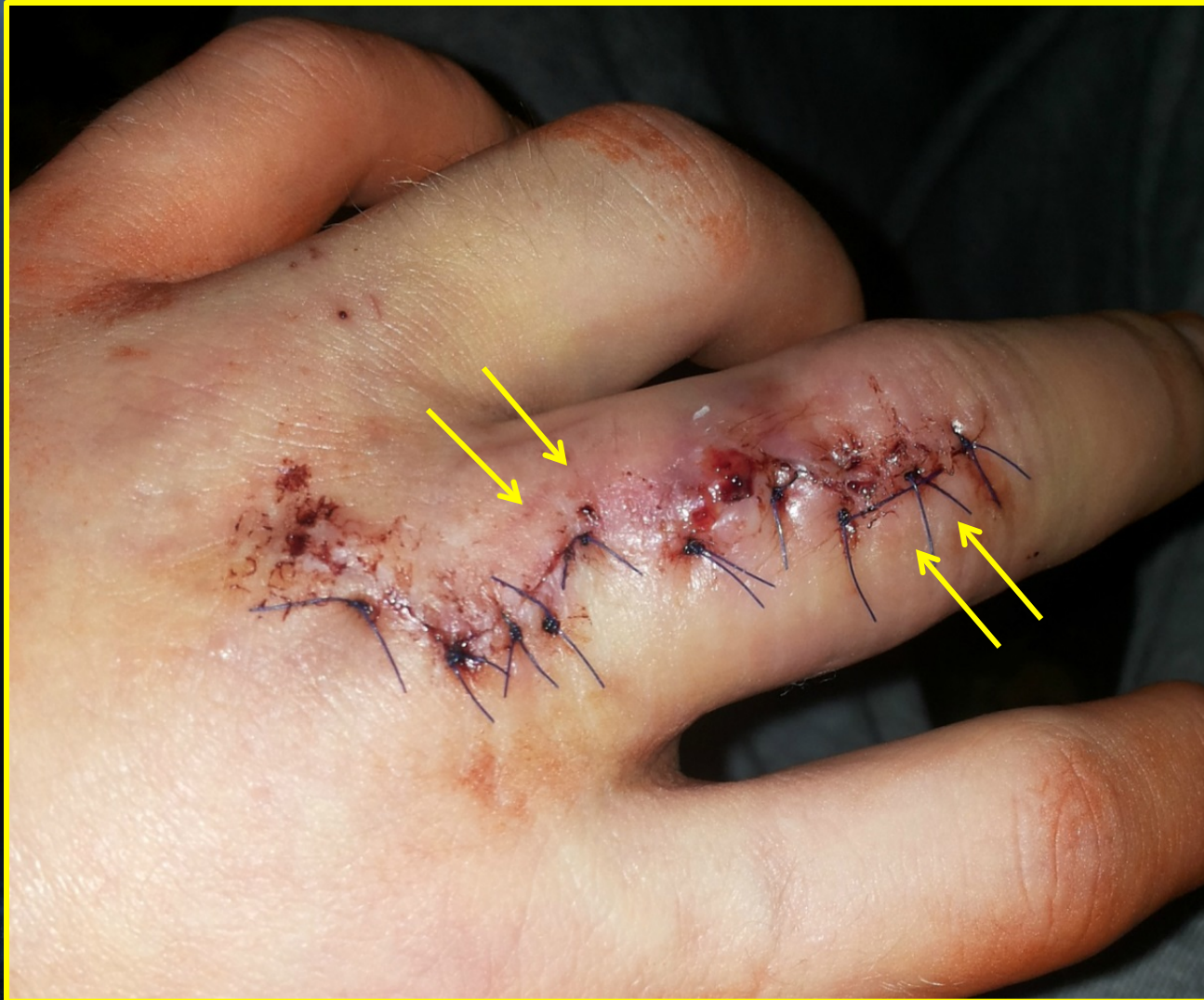ELEKTRONMIKROSKOOPIA ×

1000

Plast Reconstr Surg , 2006



ARMIMASSAAŽ 3.-7. PÄEVAL

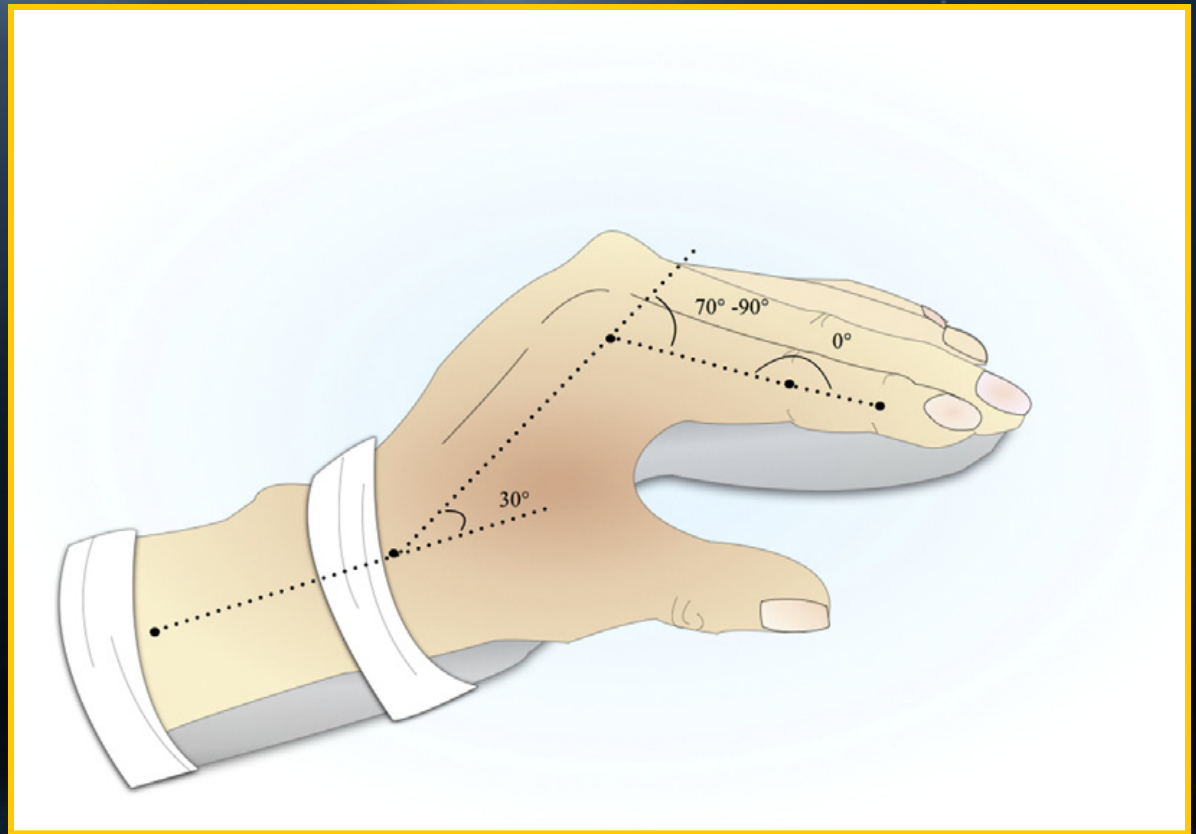


RANDME-SÖRMELIIGESTE LAHASTAMINE

RANNE 20 - 30 °

MCP 70 - 90 °

PIP 0 °

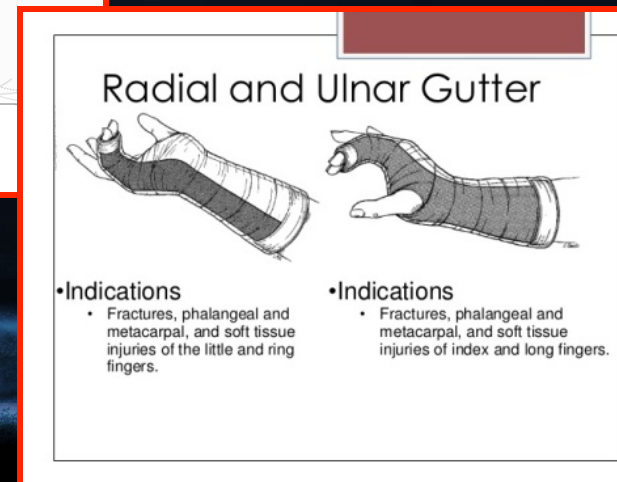
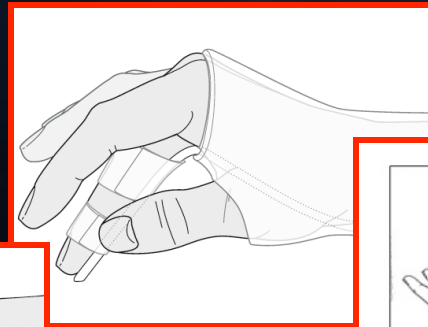
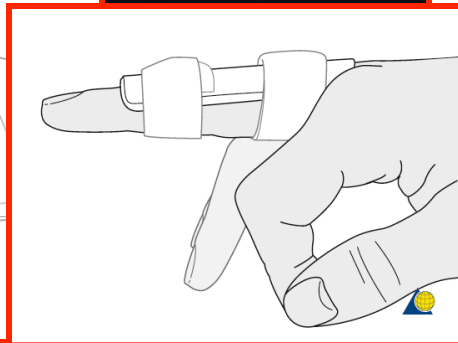
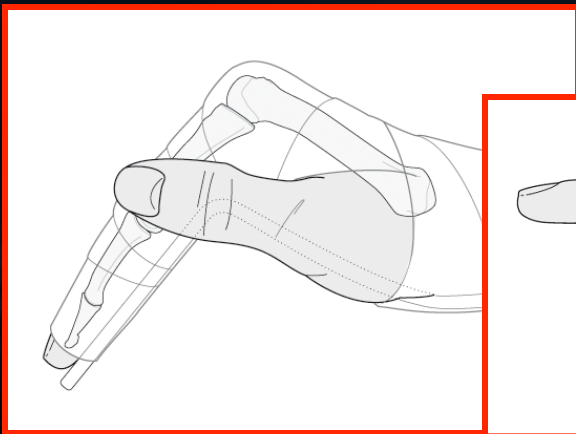


SAFE e. EDINBURGH-i position

Yang et al 2014

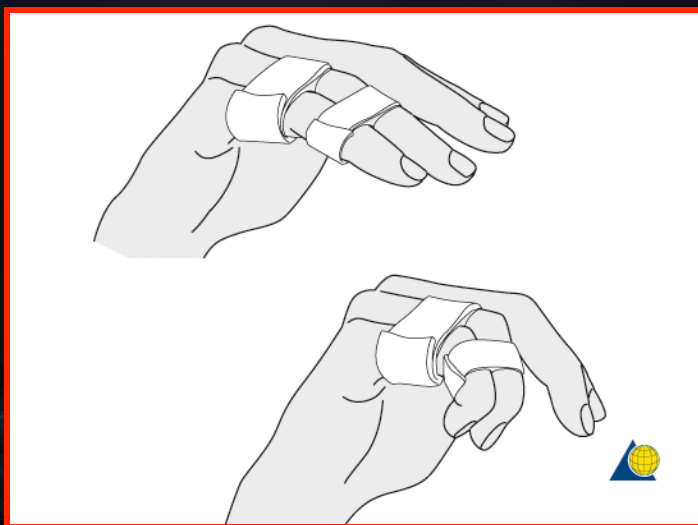
SÕRMELIIGESTE JÄIKUSE VÄLTIMINE LAHASTAMISEL

- LAHASTE PÕHITÜÜBID
- “BUDDY TAPING”
- IMMOBILISATSIOONI AEG SÕLTUB VIGASTUSE
ULATUSEST (LIIGESE STABIILSUSEST), POSTOP
KIRURGI OTSUSEST



“BUDDY TAPING”

- SÕRMESIDEMETE OSALINE REBEND
- SÕRMESIDEMETE, VOLAARPLAADI REBENDI LAHASE JÄRELRAVIKS (1- 3 n)
- STABIILSED SÕRMELÜLIDE MURRUD
- TOESTAMISEKS PAREM, KUI HARJUTAMISEKS



SÕRMELIIGESTE KONTRAKTUURI KONSERVATIIVNE RAVI

87% jäikadest sõrmedest laheneb kirurgiata

- Konservatiivse ravi aluseks on agressiivne sõrme võimlemine ja saadud tulemuse toetamine staatiliste ja dünaamiliste lahastega (3-5 korda nädalas käeterapeudi visiit)
- Kestus 2 – 6 (12) nädalat, seejärel kodus iseseisev jätkamine kuni 1 aasta jooksul

KONTRAKTUURI KIRURGILINE RAVI

PEHMEKOELINE JA LUU-LIIGESE KIRURGIA

SIRUTUSKONTRAKTUUR

1. MP ja PIP liigeste kapsulotoomiad ja külgsidemete vabastamine - annab 20-50 kraadi aktiivse liikuvuse paranemist

PAINUTUSKONTRAKTUUR

2. Palmarplaadi vabastamine: kui PIP liigese aktiivne liikuvus 60 või passiivne 75 – parem mitte lõigata. Keskmine aktiivne liikuvus jääb 40-60 kraadi. Ligi 50% opilaual saadust liikuvusest ei jää püsima

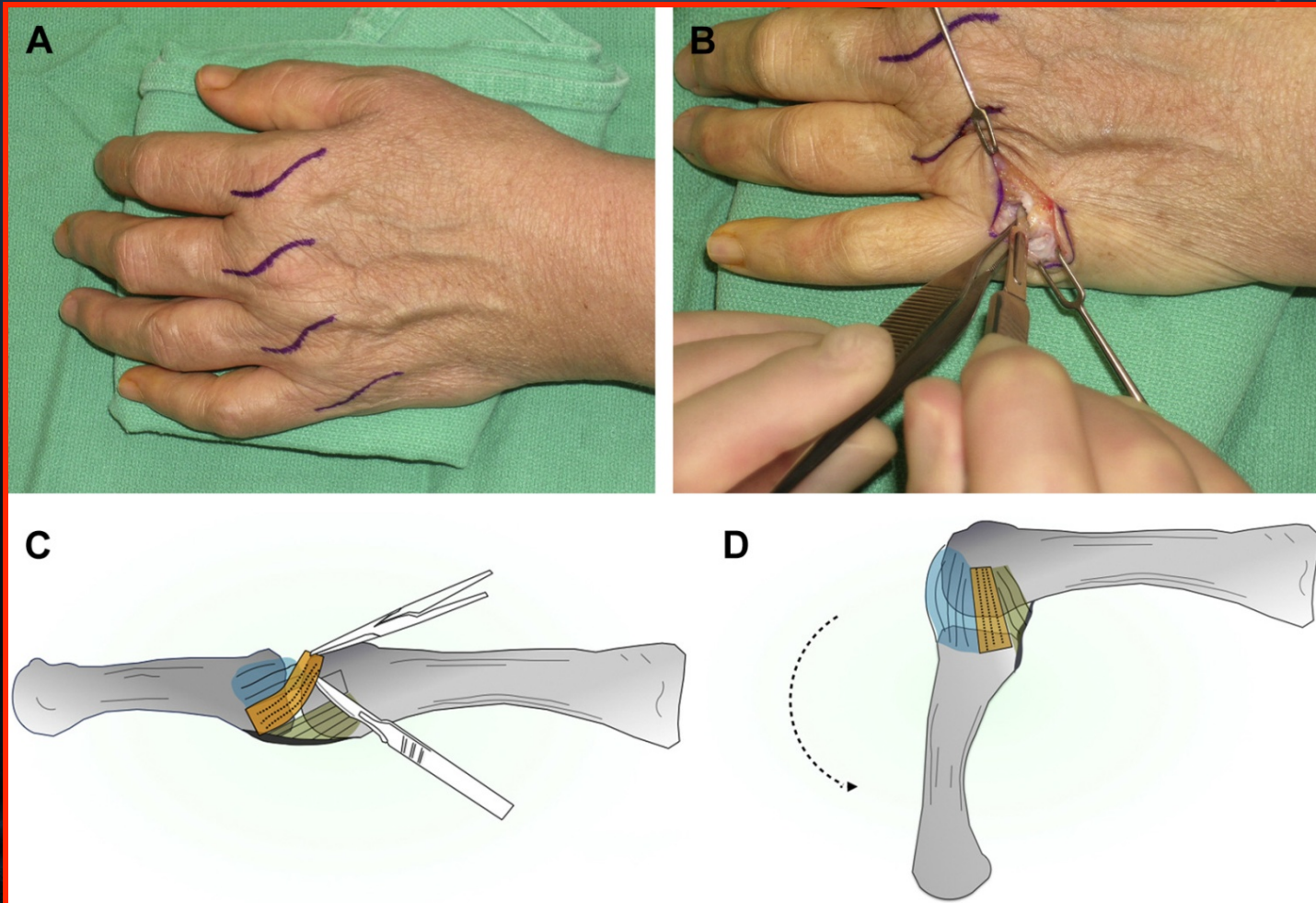
NB! Kui kaasub kas sirutaja või painutaja tenolüüsi vajadus – tulemused halvemad

3. Artrodees ja artroplastika

MP SIRUTUSKONTRAKTUUR

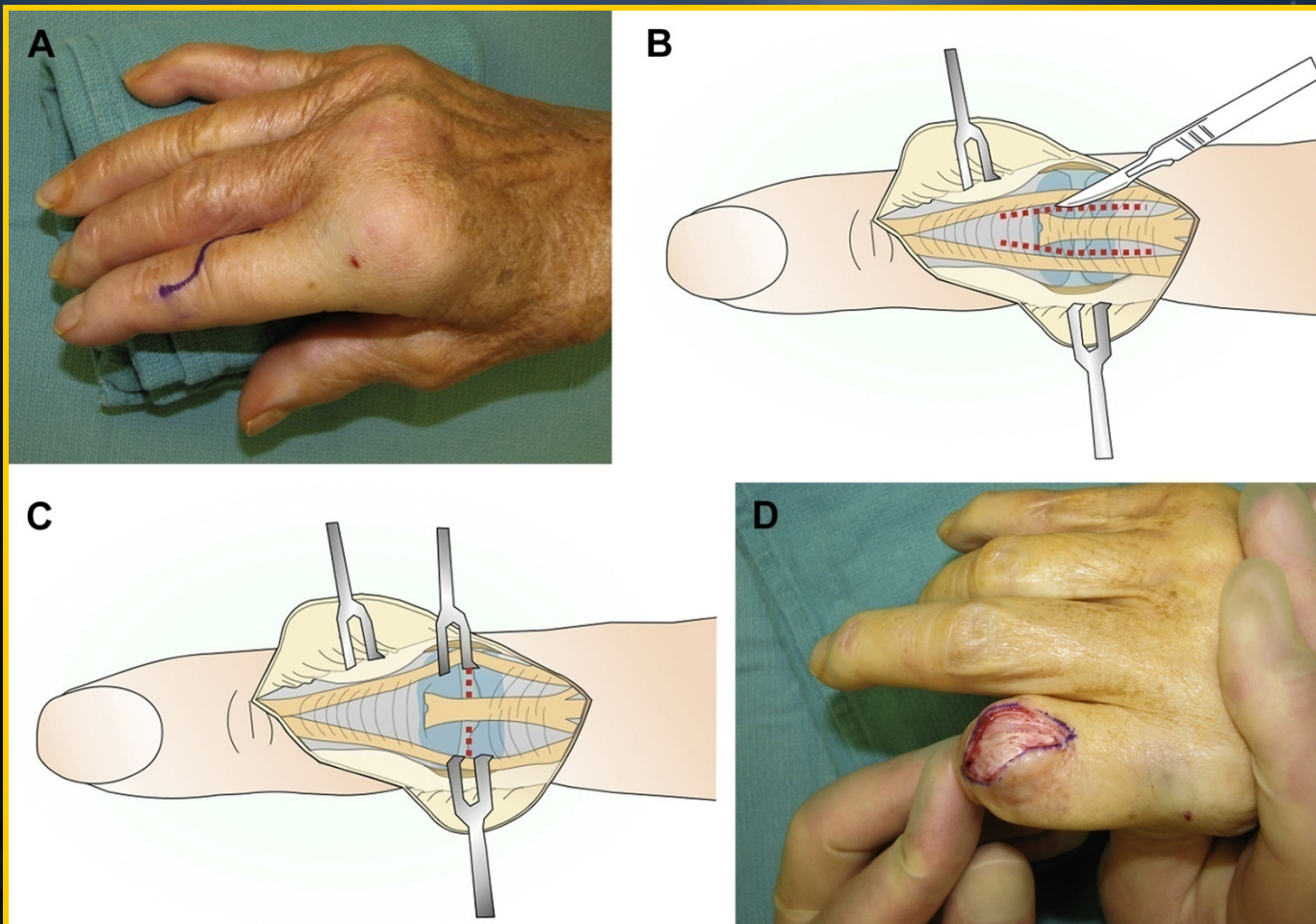
DORSAALNE KAPSULEKTOOMIA+ KÜLGSIDEME

VABASTUS



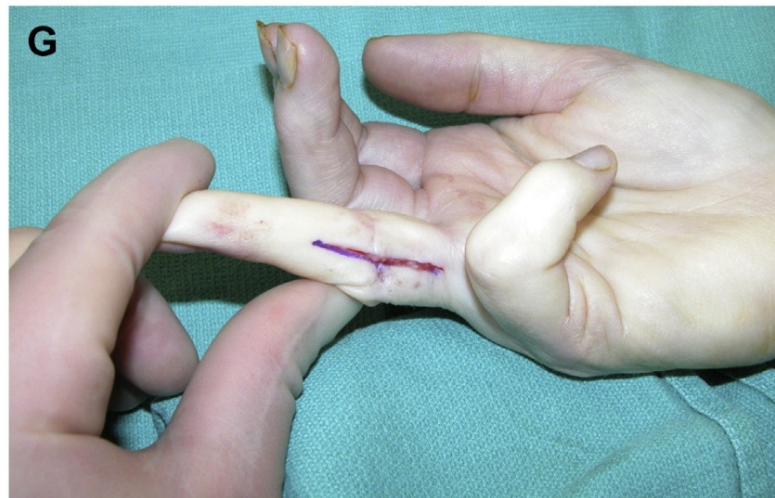
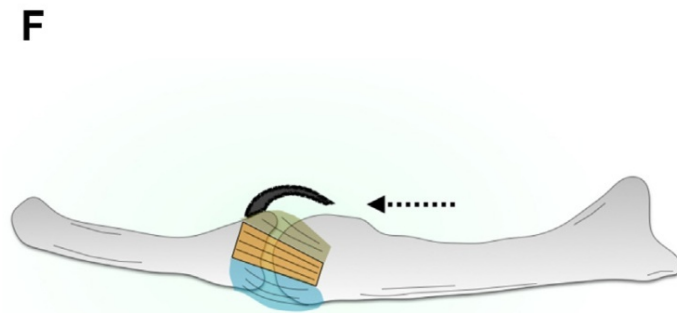
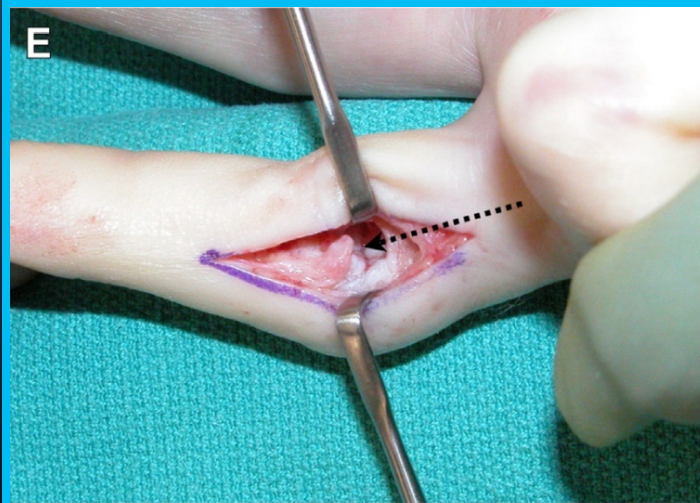
PIP SIRUTUSKONTRAKTUUR

SIRUTAJAKÕÕLUSE LATERAALSE KIMPU VABASTUS + DORSAALNE KAPSULOTOOMIA



PAINUTUSKONTRAKTUUR

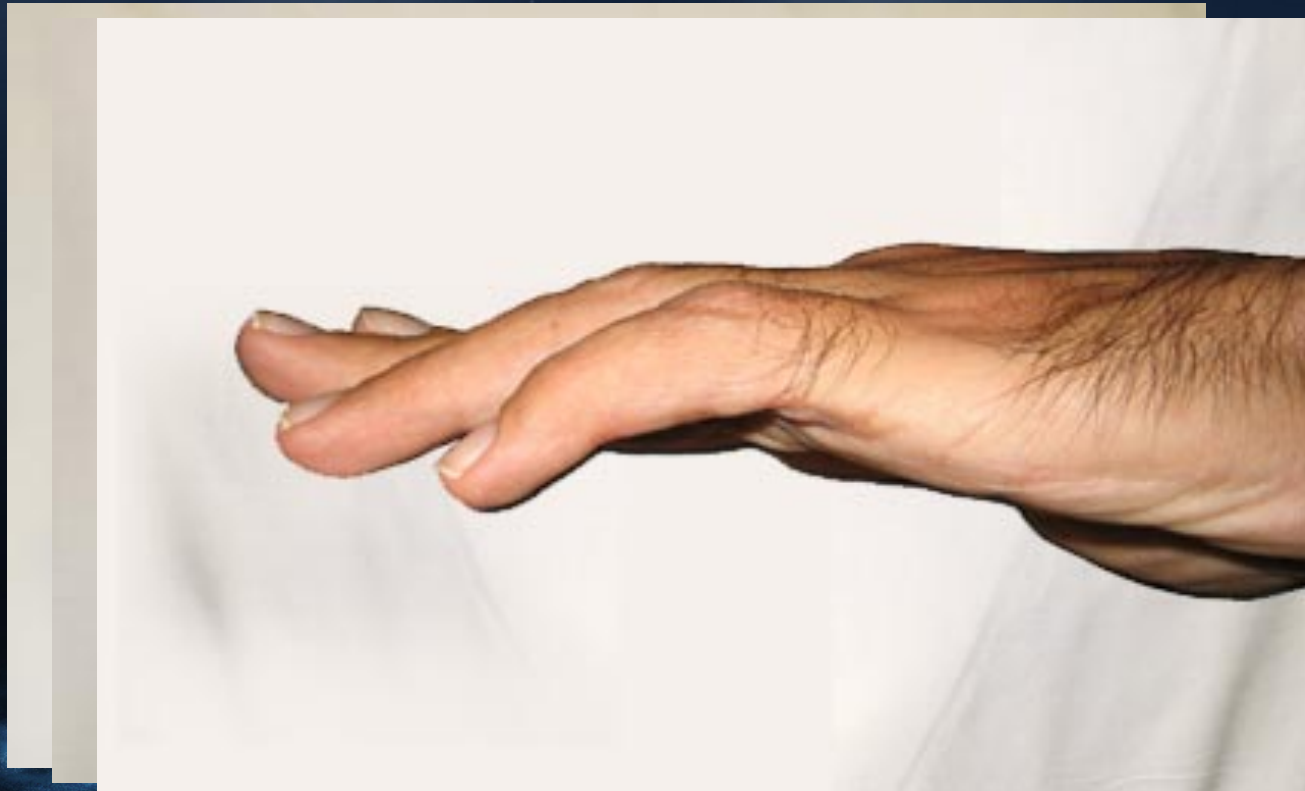PIP PALMAARPLAADI VABASTAMINE



PIP KONTRAKTUURI VÄLISFIKSATSIOON- VENITUS

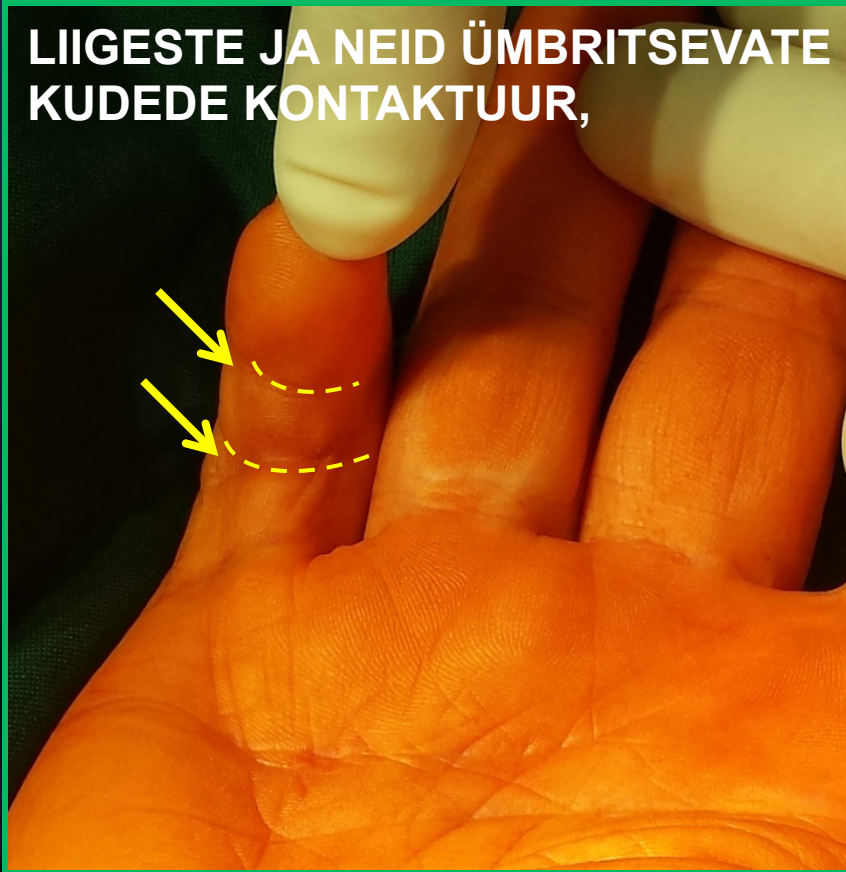KESTUS 3 – 4 KUUD, TULEMUSED ARVESTATAVAD

N: Dupuytreni retsidiivi haigusjuht

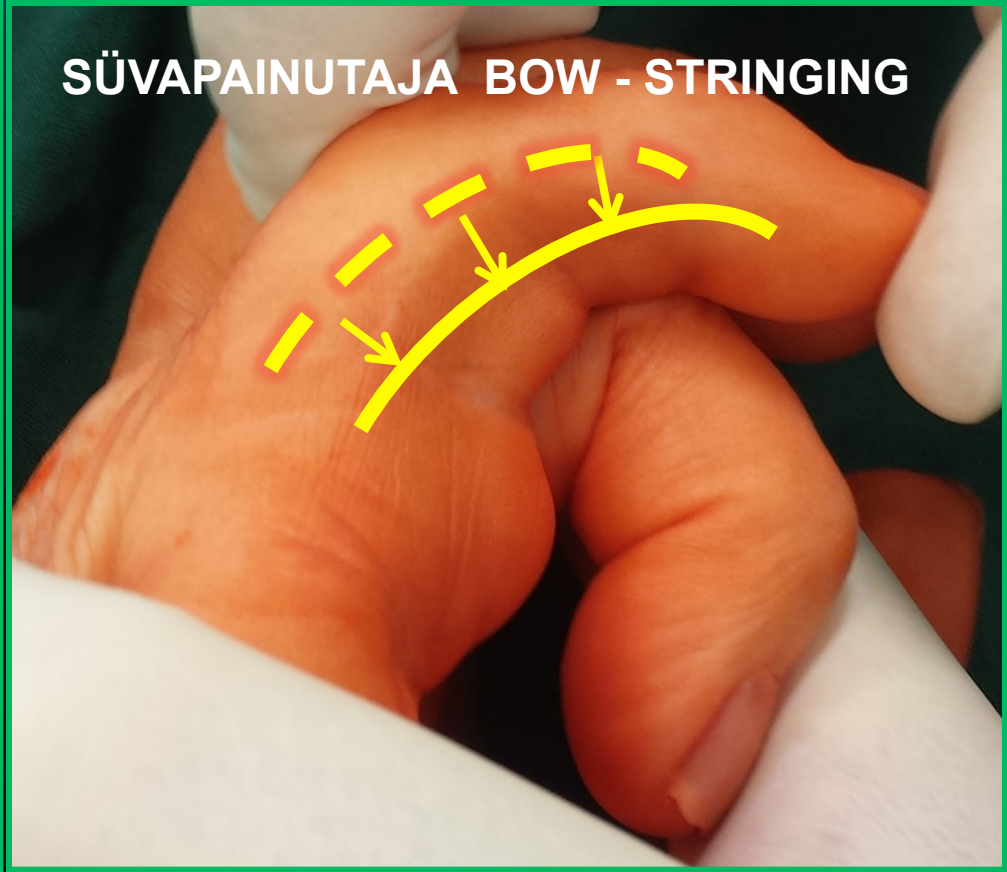

KLIINILINE NÄIDE KEERUKAST KÕÕLUSE – PEHMETE KUDEDE PROBLEEMIST...

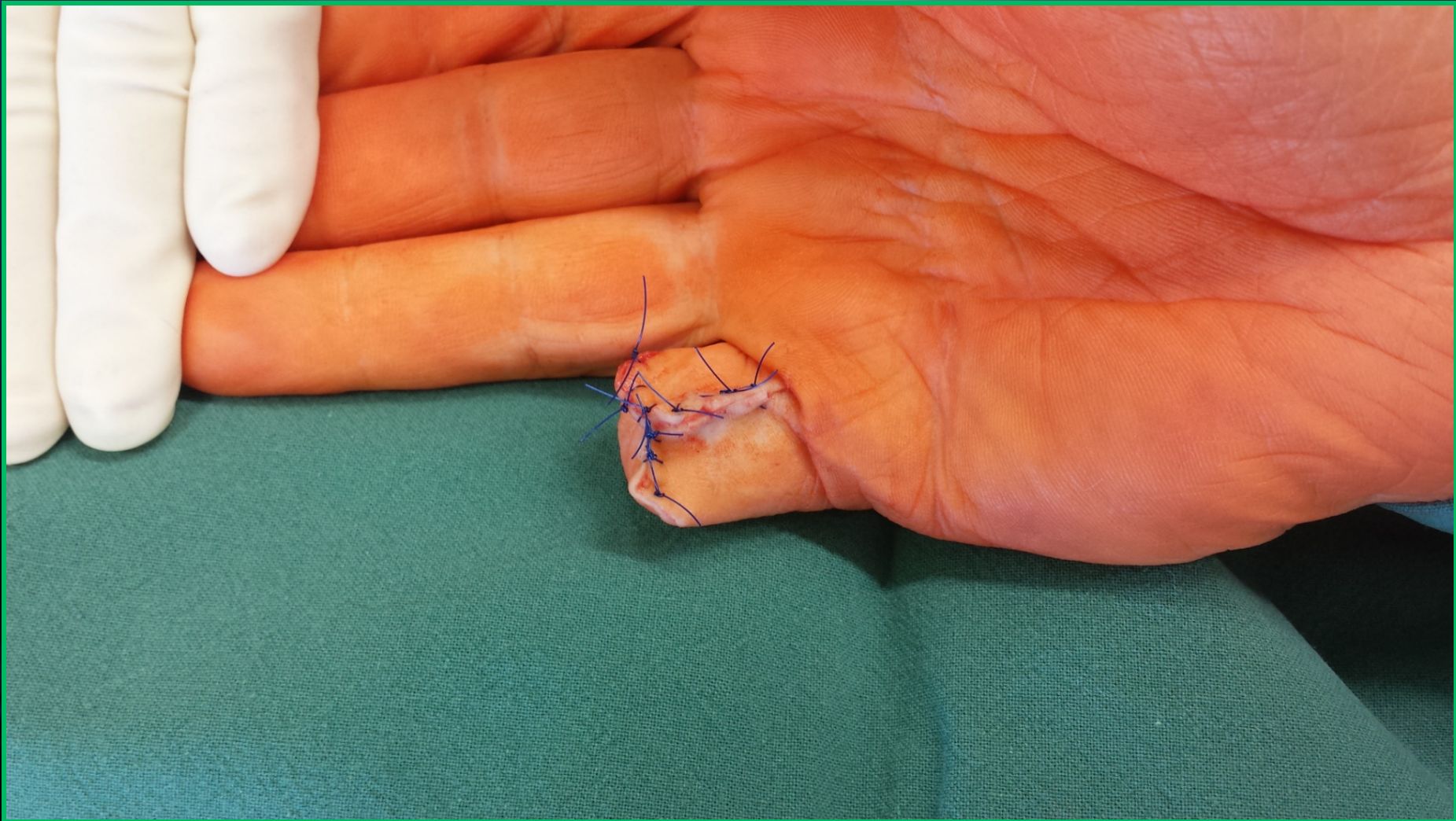
LIIGESTE JA NEID ÜMBRITSEVATE
KUDEDE KONTAKTUUR,



SÜVAPAINUTAJA BOW - STRINGING



**...JA MITTEMOTIVEERITUD PATSIENDIST, KES
SOOVIB KIIRESTI IGAPÄEVA TOIMETUSTE JUURDE
NAASTA (3 NÄDALAT)**



KOKKUVÕTTEKS

1. Jäika sõrme on lihtsam ära hoida, kui ravida, sest põhjusi on palju ning haaratud on erinevad anatoomilised struktuurid
2. Nii konservatiivne kui kirurgiline ravi eeldab patsiendi pikaajalist koostööd kirurgi ja käeterapeudiga
3. Konservatiivse ravi aluseks on progressiivne staatiline ja dünaamiline lahastamine
4. Kirurgilise ravi põhimeetodid: MCP või PIP liigese kapsulotoomia ja külgsidemete –volaarplaadi vabastamine. Luuline - artroplastika ja artrodees

Tänan kuulamast!



Cathy86

HAIGUSJUHT

- Tagen Allan pallivigastus.
- + teine volaarplaadi vigastus (5.värske ja 2. sõrme vana vigastus)

SÕRME UNIKAALNE ANATOOMIA

ASSH (American Society for Surgery of the Hand):

“ Nowhere else in the body does anatomy transform more to function than the hand”

PIP LIIGESE SIDEMETE VIGASTUSED

NB ! AO SURGERY REFERENCE

Indications

- Ligament repair has been criticized because of the additional soft-tissue trauma inflicted. The problem in these injuries is usually not instability, but the risk of joint stiffening. Many publications have shown that, in skilled hands, ligament repair provides a more predictable outcome indicated in high-demand patients, and in those requiring early function and return to normal activities.

- Absolute indications for surgical treatment are:

- irreducibility due to interposed soft tissues
- gross instability after reduction (redislocation when patient flexes and extends the finger)
- subacute collateral ligament rupture with persistent PIP instability
- radial collateral ligament ruptures of the index finger.

Treatment principles

- When ligament repair is necessary, the surgeon should be aware of 3 guiding principles:

- know precisely where the lesion is
- be familiar with the approach and the local anatomy
- minimize any soft-tissue dissection.
- It is wise to use magnifying loupes throughout the procedure.

Postoperatively

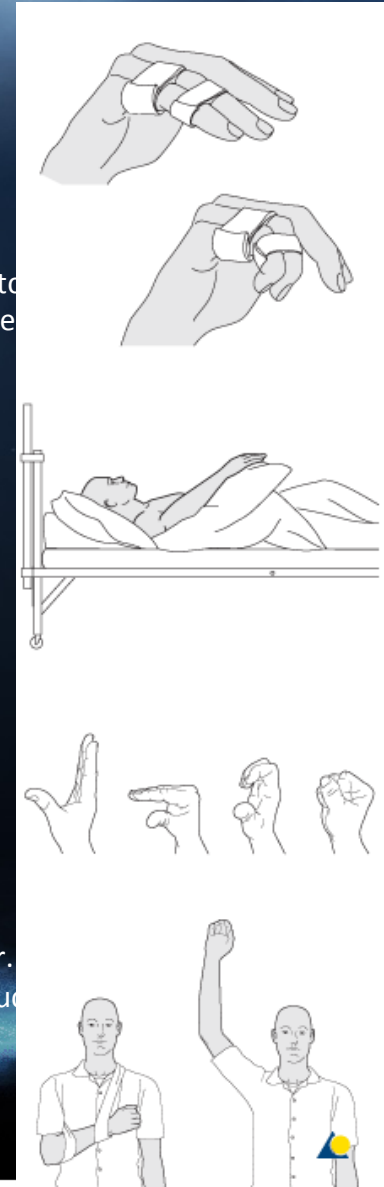
Protect the digit with buddy strapping to the adjacent finger, to neutralize lateral forces on the finger. While the patient is in bed, use pillows to keep the hand elevated above the level of the heart to reduce swelling.

Follow up

See the patient 5 days and 10 days after surgery.

Functional exercises

The patient can begin active motion (flexion and extension) immediately after surgery.



SÕRMEDE JÄIKUSE VÄLTIMINE

NB! AO SURGERY REFERENCE

At the conclusion of any fixation in the hand, the surgeon must assess the degree of stability. This will be determined by the quality of the fixation and the quality of the bone.

Should there be any doubt about the stability of the fixation, it should be protected by a period of splintage in the safe (Edinburgh) position. This splintage may also be used for a few days for pain relief, even in stable cases.

The period of splintage is also a matter for judgment by the surgeon, but is usually of the order of 2-3 weeks.

The alternative to splintage is buddy strapping to an adjacent finger, which permits early range-of-motion exercises.

NB ! LAHASTAMISE PÕHITÕED!

- **PALMAARNE LAHAS** In noncompliant patients, or in cases of dorsal soft-tissue injury, a palmar splint may be applied with the hand in an intrinsic plus (Edinburgh) position and the wrist in slight extension of 20-30 degrees.
- **“BUDDY STRAPPING”**
- Undisplaced, stable fractures can be treated with buddy strapping to the adjacent finger, to neutralize lateral, rotational forces on the finger.
- **FINGER SPLINT** - In compliant patients, undisplaced, or minimally displaced, fractures can be treated with a dorsal finger splint, combined dorsal and palmar splint, or a protection jacket.

JÄIGA SÕRME TEKKE VÄLTIMINE

KOOLITUSED TRAUMAPUNKTI JA EMO ARSTIDELE

1. LAHASTAMISE PÕHIMÕTTED JA KESTUS

2. JÄRELKONTROLI PÕHIMÕTTED

3. TAASTUS/KIRURGILISELE RAVILE SUUNAMINE

FUNKTSIONAALNE VAHEMIK

PALMAARPLAADI (VOLAR PLATE) AVULSIOONVIGASTUS

Volar Plate injuries are often referred to as a “jammed finger”. The Volar Plate can be defined as a very thick ligament that prevents hyperextension from occurring.

If there is enough force during hyperextension, the disruption occurs at its insertion on the middle phalanx of a finger. This would be a complete tear of the ligament as it is hyperextending.

This injury can often involve a collateral ligament tear. Collateral ligaments provide stability from excessive side-to-side motion. Volar Plate Avulsion injuries can occur when the proximal interphalangeal (PIP) joint of a finger is hyperextended causing a ligamentous injury.

Many of these injuries are frequently seen in athletes, especially ball-handling sports.

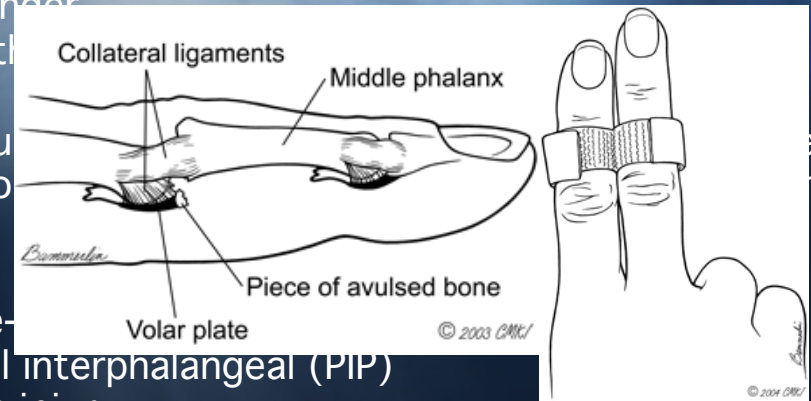
The collateral ligament injury usually heals without difficulty, although scar tissue formation can occur in some cases.

Careful assessment should be performed in determining the severity of the Volar Plate injury. The description of the Volar Plate injury involves either stretching of ligaments, or much more serious, an avulsion fracture (where the ligament has pulled off a piece of bone from the joint surface of the middle phalanx). Signs and symptoms could include: significant swelling or deformity at the joint, pain when the finger is resting, and difficulty moving the finger. Treatment and rehabilitation are important in regaining an optimal outcome.

Immobilization of the joint is necessary for a short time.

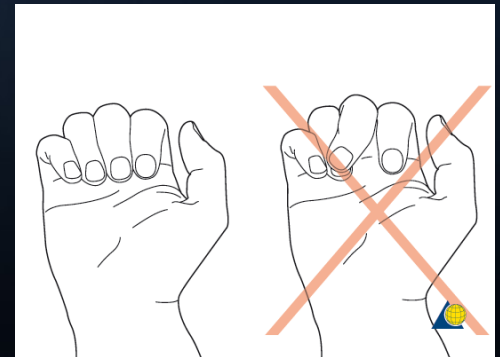
After the first few days of immobilization/splinting, range of motion exercises are to follow to prevent joint stiffness. Range of motion exercises will be explained to you by the physician, nurse, or therapist.

“Buddy taping” the injured finger to a non-injured finger is often recommended to assist in range of motion during the healing period. “Buddy taping” the fingers is recommended for rehabilitation.



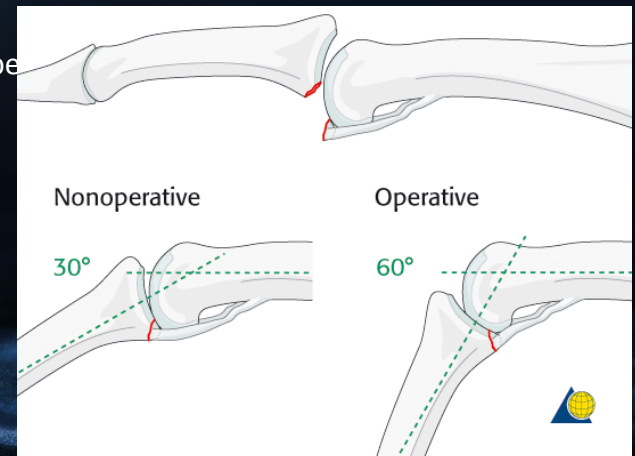
PROX JA KESKMISE FALANGI MURRUD

- Undisplaced, or minimally displaced, fractures of the diaphysis of the proximal phalanx can be treated nonoperatively.
- Most of these fractures produce an extension deformity and minimal shortening. If the extension deformity exceeds 15-20 degrees, operative treatment is recommended. More than 2 mm shortening can not be accepted.



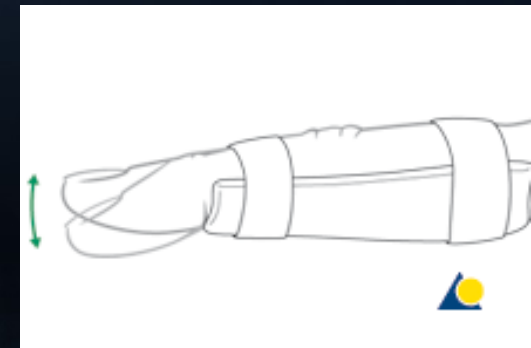
PIP LIIGESE PALMAARPLAADI AVULSIOON

- **Indication for nonoperative treatment**
- Ask the patient to flex the finger under image intensification.
If reduction of the avulsion fracture is achieved with less than a 30 degree bend, nonoperative treatment may be a good choice.
However, if it takes more than 30 degrees of bending, operative treatment is indicated.
- However, if it takes 60 degrees or more of flexion, operative treatment is indicated.
Reduction of the fragment requiring between 30 degrees and 60 degrees of flexion constitutes a relative indication for surgery.
Reduction will not be achieved if tissues are interposed between the fracture fragments. This, too, is an indication for surgical treatment.
Passive lateral movement of the finger under image intensification will help the assessment of lateral stability
Reduction will not be achieved if tissues are interposed between the fracture fragments. This, too, is an indication for surgical treatment.
Passive lateral movement of the finger under image intensification will help to assess lateral stability.
- [enlarge](#) **Small-fragment avulsion fracture**
- When the avulsed fragment is very small (<30% of the articular segment), nonope



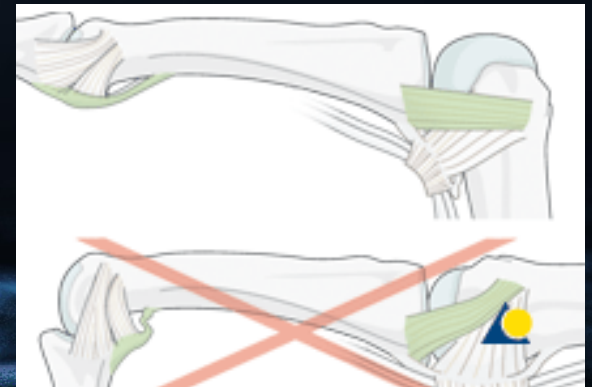• PIP joint - lateral dislocation

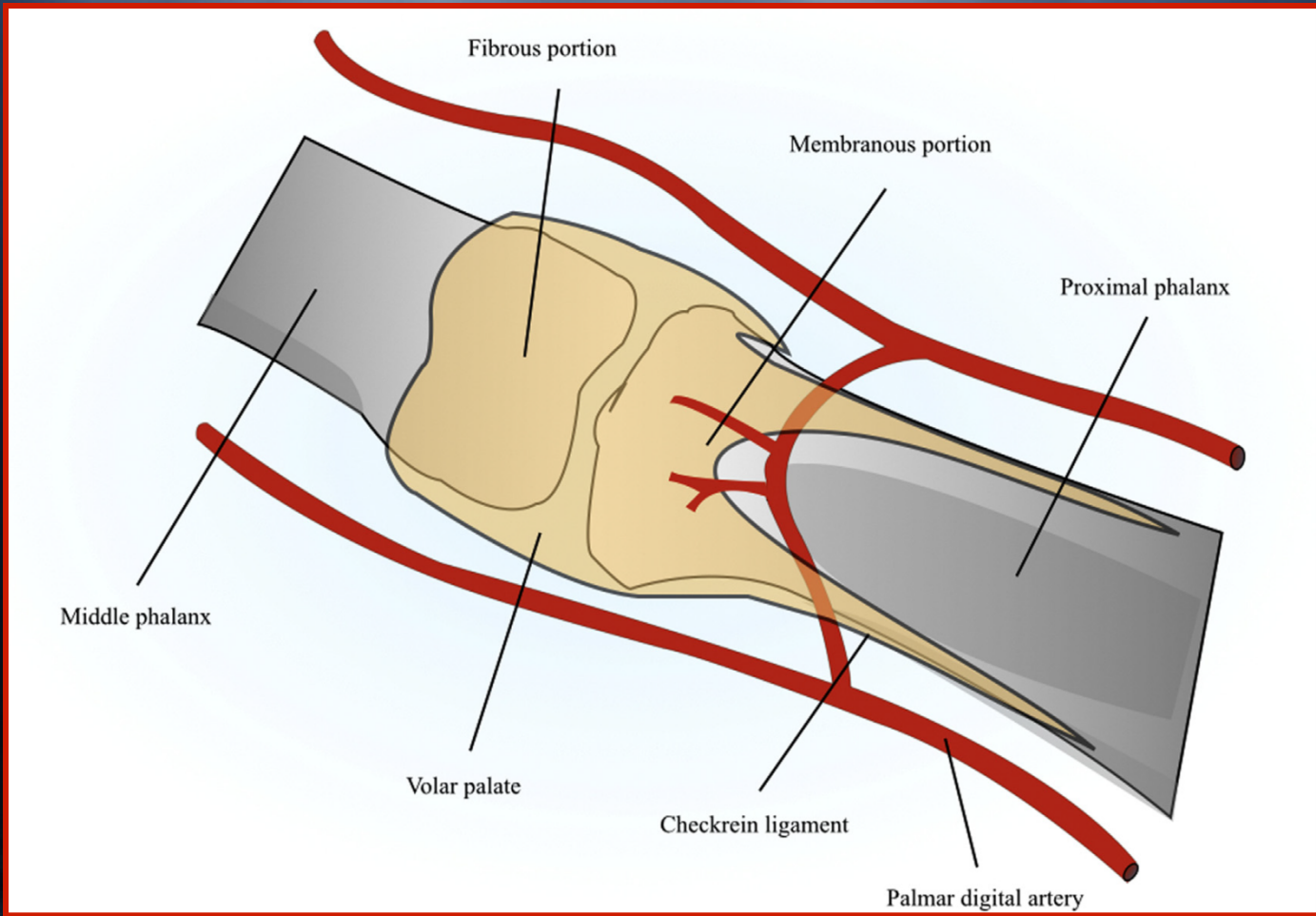
- PIP joint is immobilized in extension in a palmar splint, leaving the DIP joint free. DIP joint and MCP joint movement is encouraged immediately to avoid extensor tendon adhesion and joint stiffness.
- *K-wire removal*
Keep the K-wire in place for 3 weeks, and then remove it.
- *Flexion and Extension*
The removable palmar splint is left on for another 2 weeks after K-wire removal, and the patient is encouraged to take it off 4-5 times a day to practise gentle flexion and extension exercises, with buddy strapping for protection of the ligament.
- *Functional exercises*
After 5 weeks, the splint is removed, and unrestricted active flexion and extension is permitted. A night splint is recommended until the end of the 8th week.
- *Sporting activities*
Sporting activities are allowed only after 3 months, and buddy strapping is recommend.



MC LIIGESE SIDEMEVIGASTUSED

- *Postoperatively*
Immobilize the hand in a safe position for at least 3 weeks.
- *Follow up*
See patient 5 days after surgery to check the wound, clean and change the dressing. After 10 days, remove the sutures. Check x-rays.
- *Functional exercises*
The healing process is slower than in bone-to-bone repair and will take 3-4 weeks.
At this stage, remove the splint, and apply buddy strapping.
Then begin with active motion exercises
- **VAATA SIIA JUURDE KONS RAVI GREENEST!**

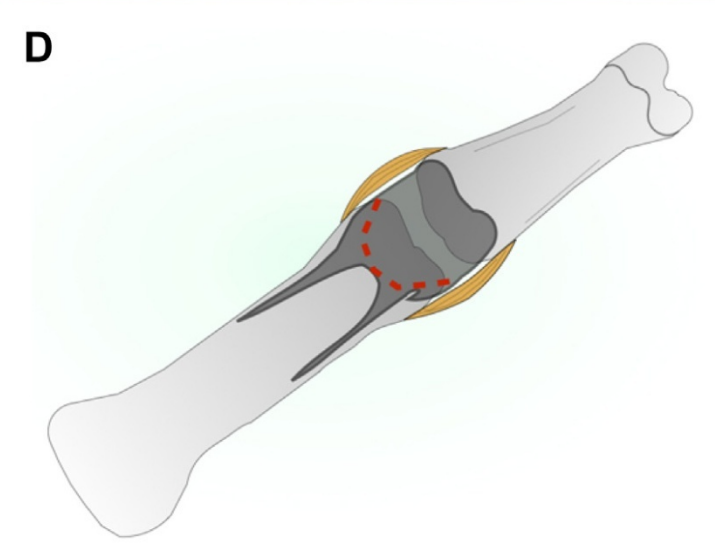
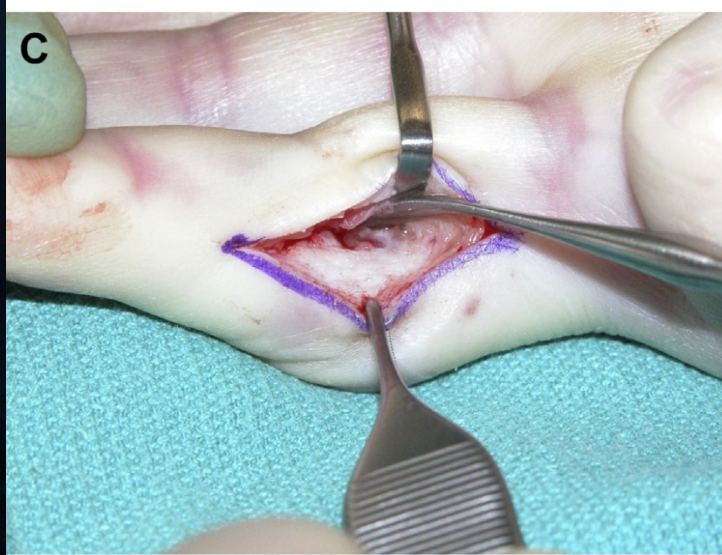
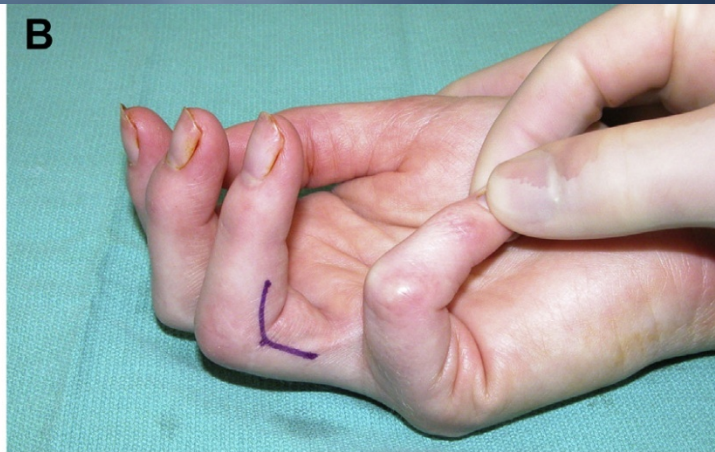
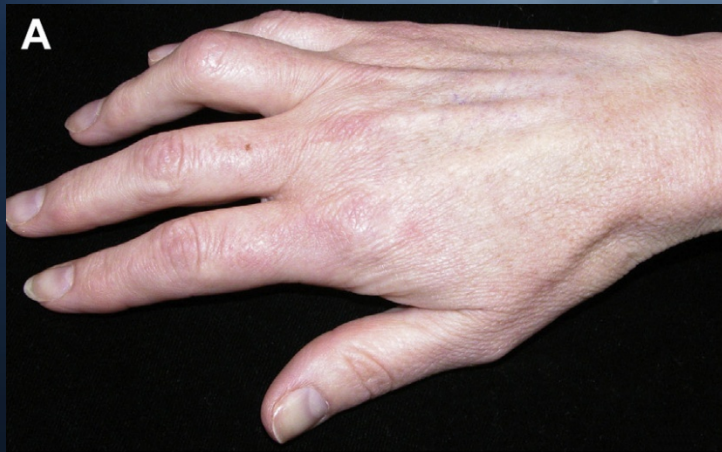


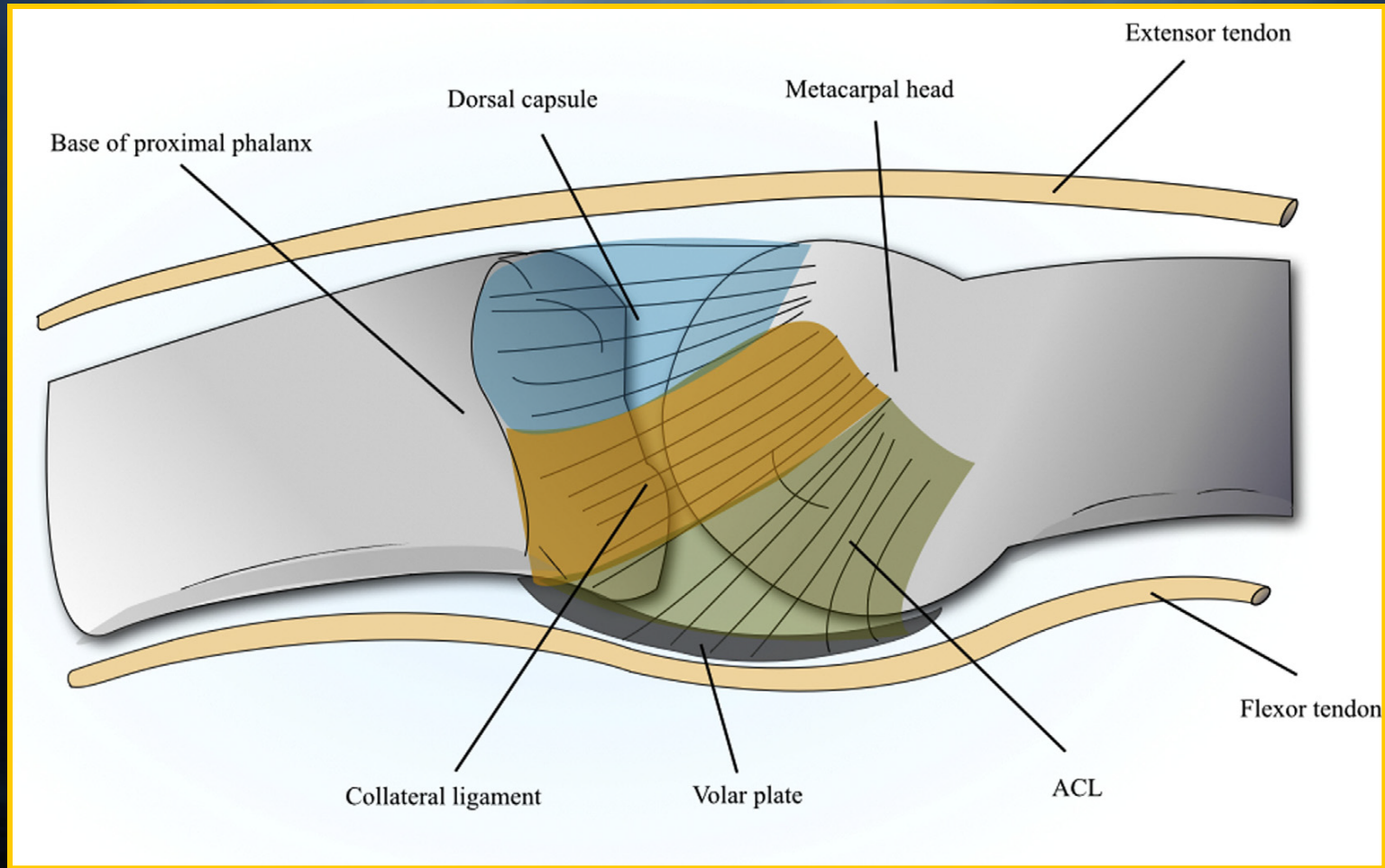
LUULISE JÄIKUSE RAVIVÕIMALUSED

LUULINE JÄIKUS PÕHJUSED

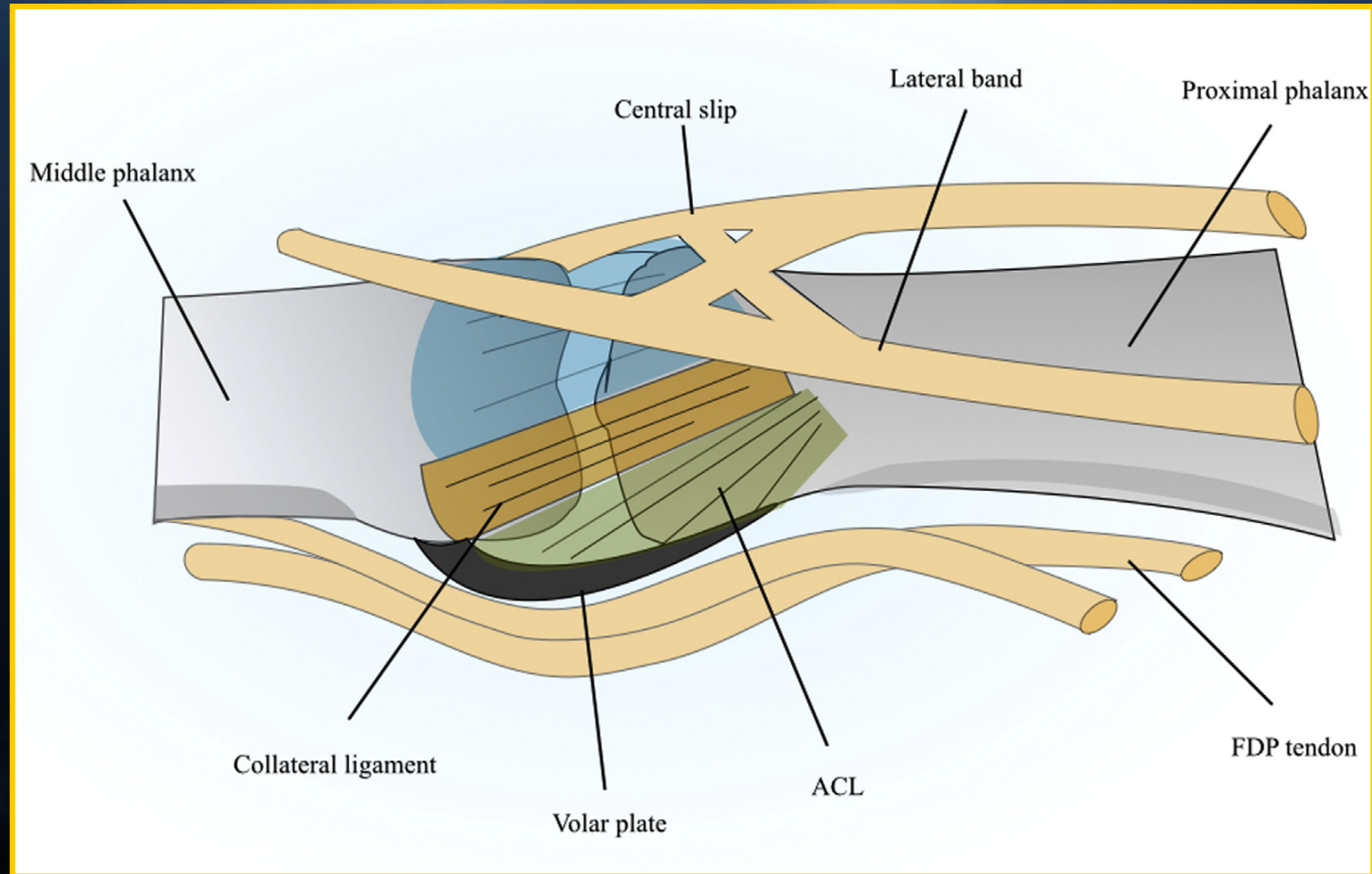
1. LIIGESEPINDADE HÄVIMISEGA SEOTUD
 - OA - POSTRAUMAATILINE VÕI PRIMAARNE
 - ARTRIIT (RA, psoriaas jt.)
2. LUU HEALOOMULISED KASVAJAD (valulikkus ja surve pehmetekoe struktuuridele)



MCP LIIGESE ANATOOMIA



PIP LIIGESE ANATOOMIA



JÄIGA SÕRME PÕHJUSE DIAGNOOSIMINE

Liigesjäikuse ja alanenud pehmekoe libisemise hindamine:

1. Liigeskapsli jäikus esineb siis kui liigese PROM jääb proksimaalse ja distaalse liigese asendi muutmisega samaks.

* PROM > AROM siis kasutada AROM harjutusi.

* PROM = AROM, siis tuleks PROM suurendada lahastamisega.